Katrin Lepik

- 2015-… Eesti Patoloogide Seltsi juhatuse liige
- 2015-… Põhja-Eesti Regionaalhaigla, patoloog
- 2011-2015 Tartu Ülikool, patoloogia residentuur
- 2005-2011 Tartu Ülikool, arstiteaduskond

- Tegelen rinna- ja günekopatoloogia töögrupis, kus erihuvi on günekoloogiliste kasvajate histoloogiline diagnostika
- Vabal ajal meeldib reisimine ja lugemine

Munasarjakasvajate patoloogia

Tavalistest kasvajatest ebaharilike näidete abil

Katrin Lepik
PERH, Patoloogiakeskus

Juttu tuleb…

- Munasarjakasvajate igapäevasest diagnoosimisest patoloogi pilgu läbi
- Erinevatest kasvajagruppidest:
  - Epiteliaalsed
  - Suguväädi stromaalsed
  - Idurakulised
  - Metastaasid munasarjas

Epiteliaalsed kasvajad: histogenees

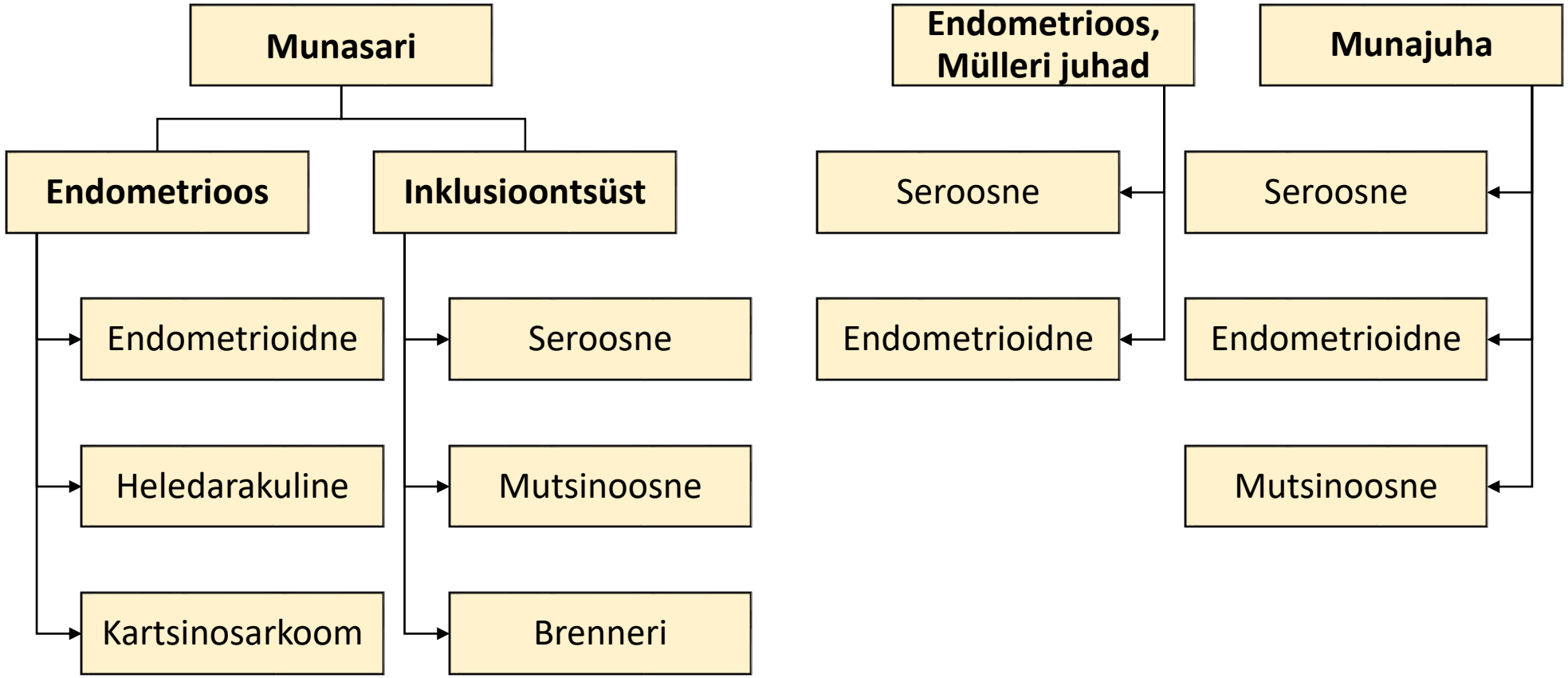

Kõik grupid jaotuvad omakorda: healoomulised (60%), piirpahaloomulised (10%) ja pahaloomulised (30%)

(Crum & Nucci, 2017)

Seroosne piirpahaloomuline kasvaja

- Kaht tüüpi:
  - Seroosne piirpahaloomuline kasvaja/ seroosne atüüpiline proliferatiivne kasvaja
  - Mikropapillaarne seroosne piirpahaloomuline kasvaja
- Võib esineda mitteinvasiivseid siirdeid peritoneumil, mikroinvasiooni koldeid ning levikut lümfisõlme
- Retsidiivi tekke tõenäosus sõltub kasvaja tüübist ja haiguse staadiumist

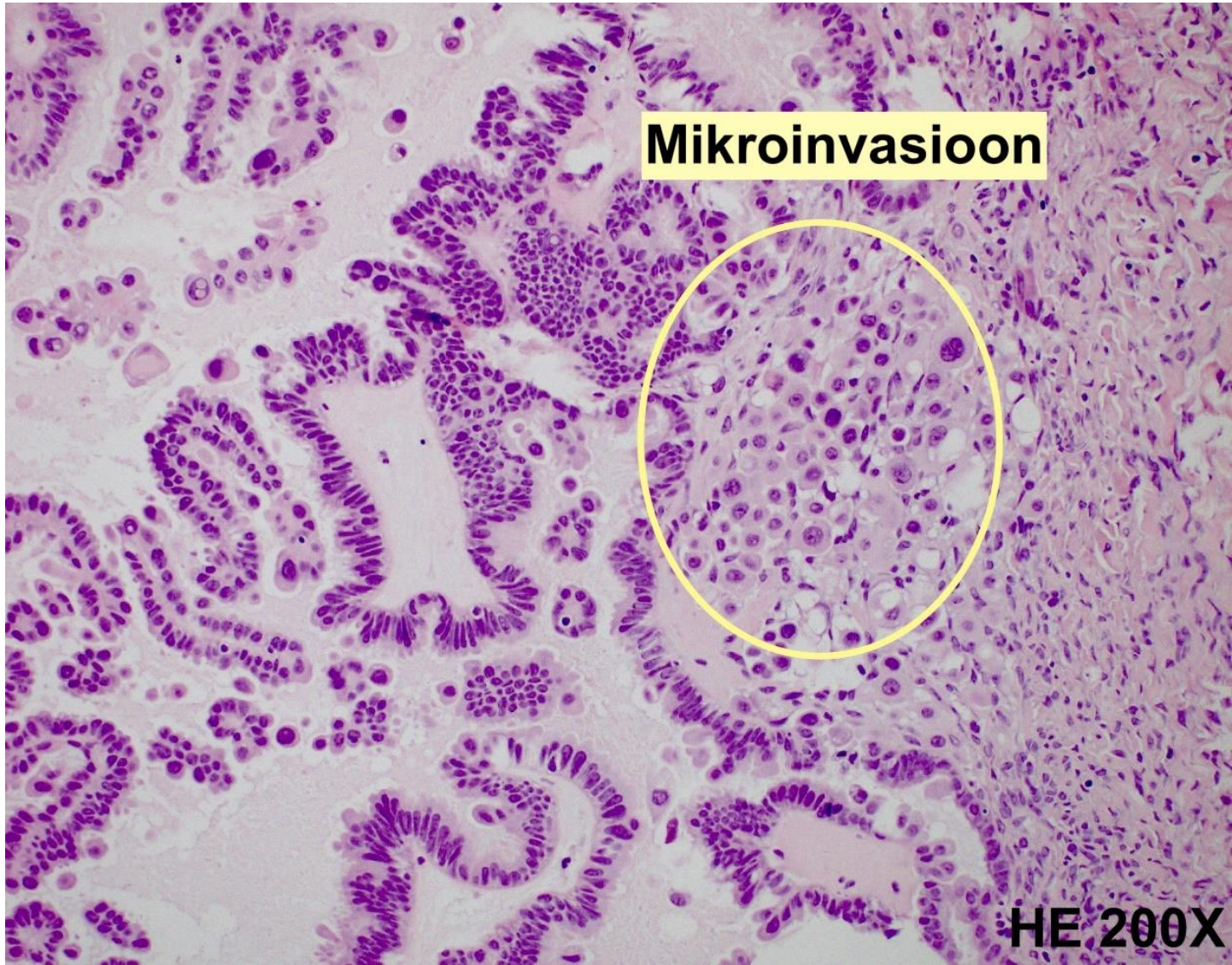

Munasarja epiteliaalsed pahaloomulised kasvajad

Seroosne high-grade	Seroosne low-grade	Endometrioidne	Heledarakuline	Mutsinoosne
TP53, BRCA1, BRCA2, CCNE1, CDK12, homoloogne rekombinatsioon	KRAS, BRAF, ER/PR+ CDKN2A kaotus	CTNB1, PTEN, PIK3CA, PPP2R1A, KRAS MSI	PIK3CA, ARID1A MET amplifikatsioon	KRAS mutatsioon, HER2 amplifikatsioon
Paljudel algkolle munajuhas. Hea algne vastus plaatinapõhisele ravile	Tekib piirpahaloomulises seroosses kasvajas. Vähene vastus plaatinapõhisele ravile	Tekib endometrioosist. Vähene vastus plaatinapõhisele ravile	Võib tekkida endometrioosist. Seos Lynchi sündroomiga. Halvim prognoos ja vastus plaatinapõhisele ravile	Võib tekkida piirpahaloomulises mutsinoosses kasvajas

(Crum & Nucci, 2017)

Munajuha seroosne kartsinoom in situ (STIC)

Enamik „munasarja“ high-grade seroosseid kartsinoome saab alguse munajuha distaalsest osast, kus kasvajarakud irduvad ning kinnituvad munasarjale, peritoneumile, rasvikule.

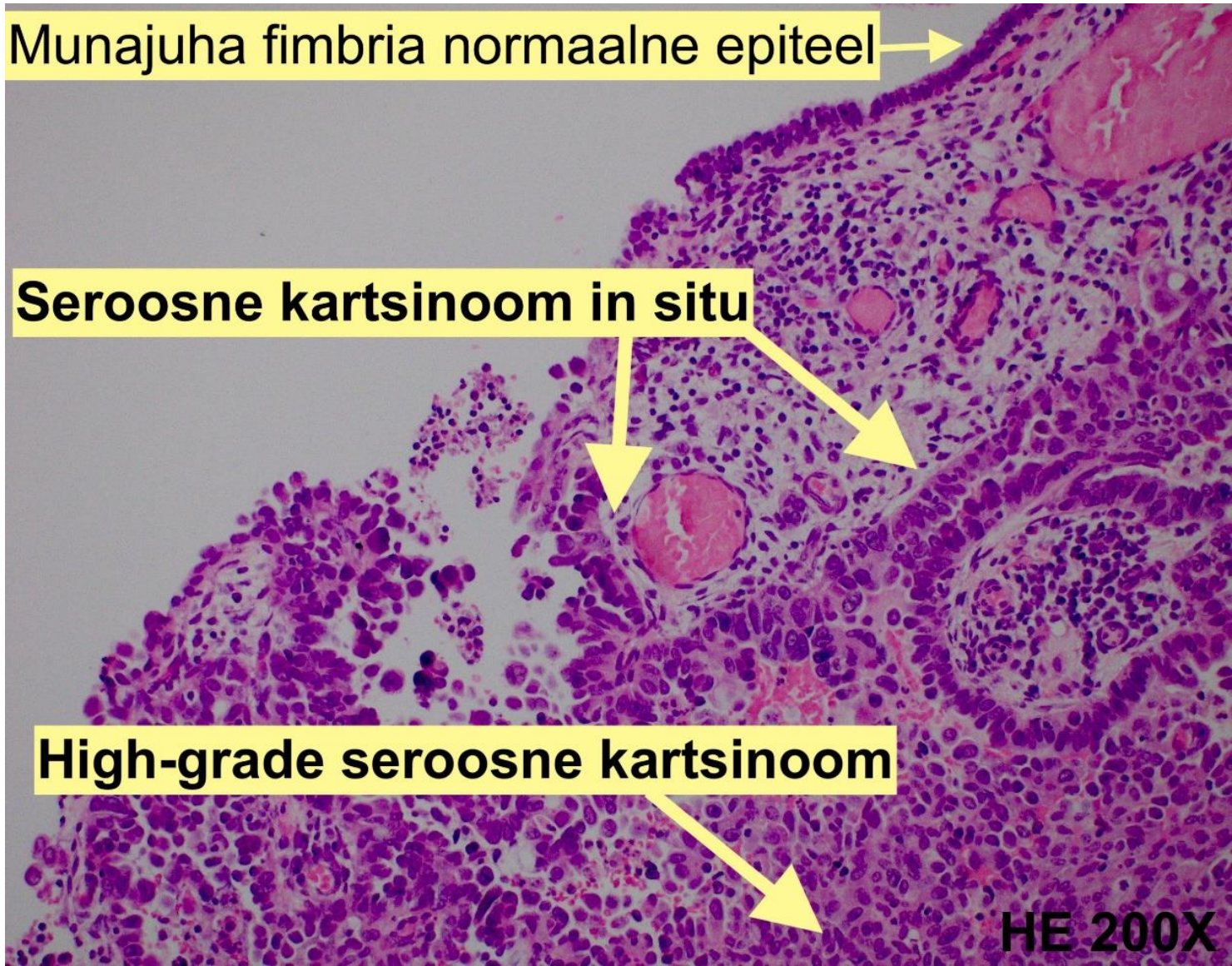

Mutsinoosne kartsinoom

- 61a naispatsient. Märkas kõhu suurenemist
- 30 cm siledapinnaline kõhuõõnt täitev vaheseptide ja pehmekoelise komponendiga kasvaja
- Histo: mutsinoosne adenokartsinoom, G2 pT1a pN0
- Astsiidivedelikus kasvajarakke ei ole

Mutsinoosne kartsinoom: kiiruuring

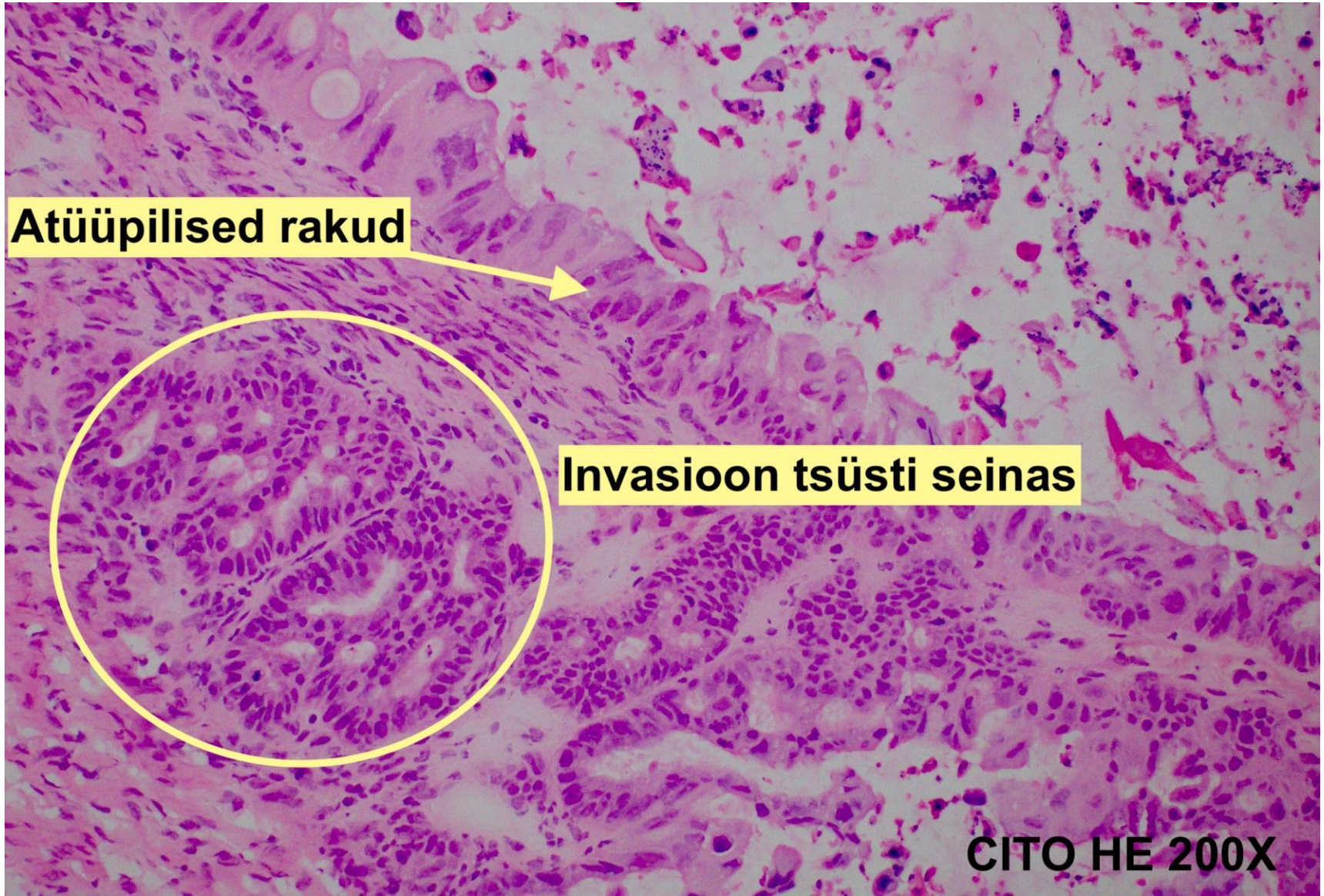

Suguväädi stromaalsed kasvajad

- **Granuloosrakulised kasvajad**
  - Granuloosrakuline kasvaja, täiskasvanu tüüp
  - Granuloosrakuline kasvaja, juveniilne tüüp
- **Sertoli-stromaalsed kasvajad**
  - Sertoli-rakuline kasvaja
  - Sertoli-Leydigi-rakuline kasvaja
- **Steroidrakulised kasvajad**
  - Leydigi-grakuline kasvaja
  - Stromaalne luteoom
  - Steroidrakuline kasvaja, teisiti täpsustamata
- **Teised**
  - Günandroblastoom
  - Suguväädi stromaalne kasvaja annulaarsete tuubulitega
  - Suguväädi stromaalne kasvaja, teisiti täpsustamata
- **Fibroomi-tekoomi grupp**

- Neid on kõigist kasvajaist 10%, millest 90% moodustavad fibroomid-tekoomid
- Sümptomid on osalt seotud östrogeeni või androgeeni tõusuga
- Prognoos sõltub staadiumist ning diferentseerumise astmest

(Clement & Young, 2014)

Suguväädi stromaalsed kasvajad

Fibroomi-tekoomi grupp

- Fibroom
  - Tsellulaarne fibroom
  - Mitootiliselt aktiivne tsellulaarne fibroom
- Fibrotekoom
- Tekoom
- Luteininseerunud tekoom

- Fibrosarkoom

Sertoli-rakuline kasvaja

- 56a naispatsient. 20 a tagasi olnud munasarjakasvaja
- Veritsus genitaalidest ning 16 cm väikese vaagna tuumor
- Histo: östrogeeni mõju endomeetriumis. Sertoli-rakuline kasvaja.

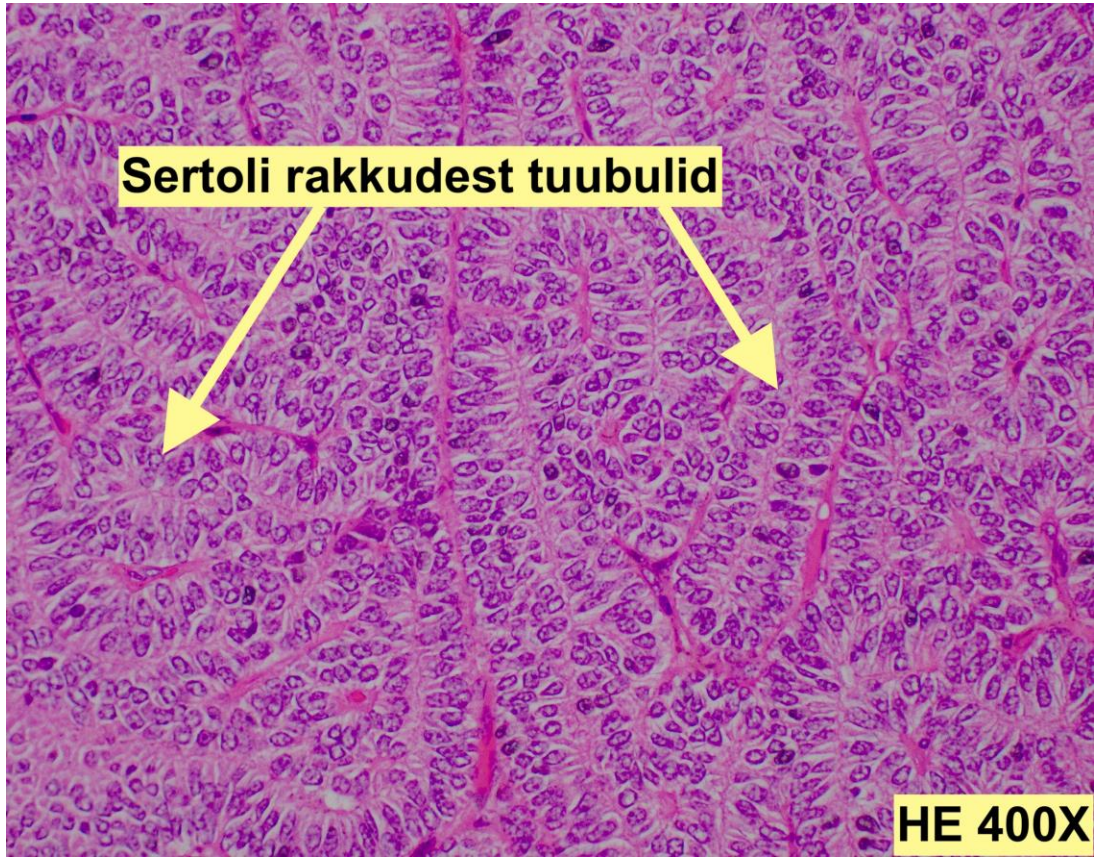

Sertoli-rakuline kasvaja: immunohistokeemia

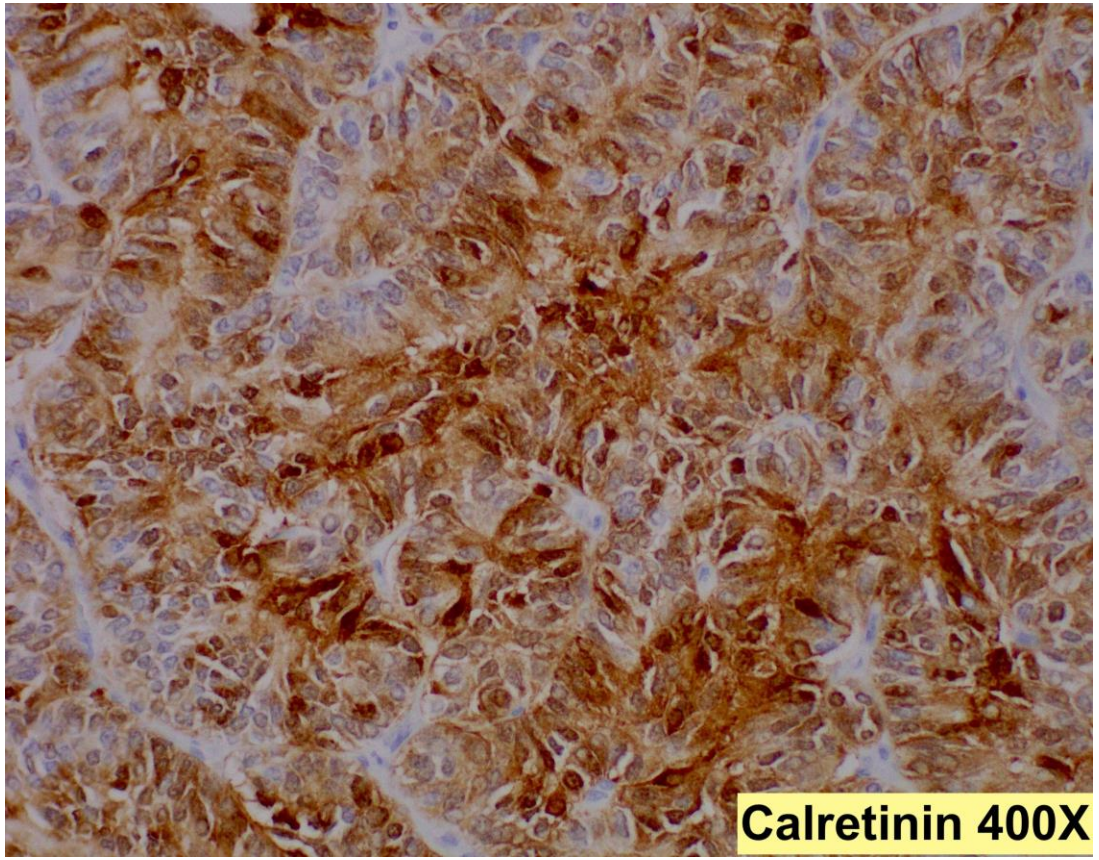

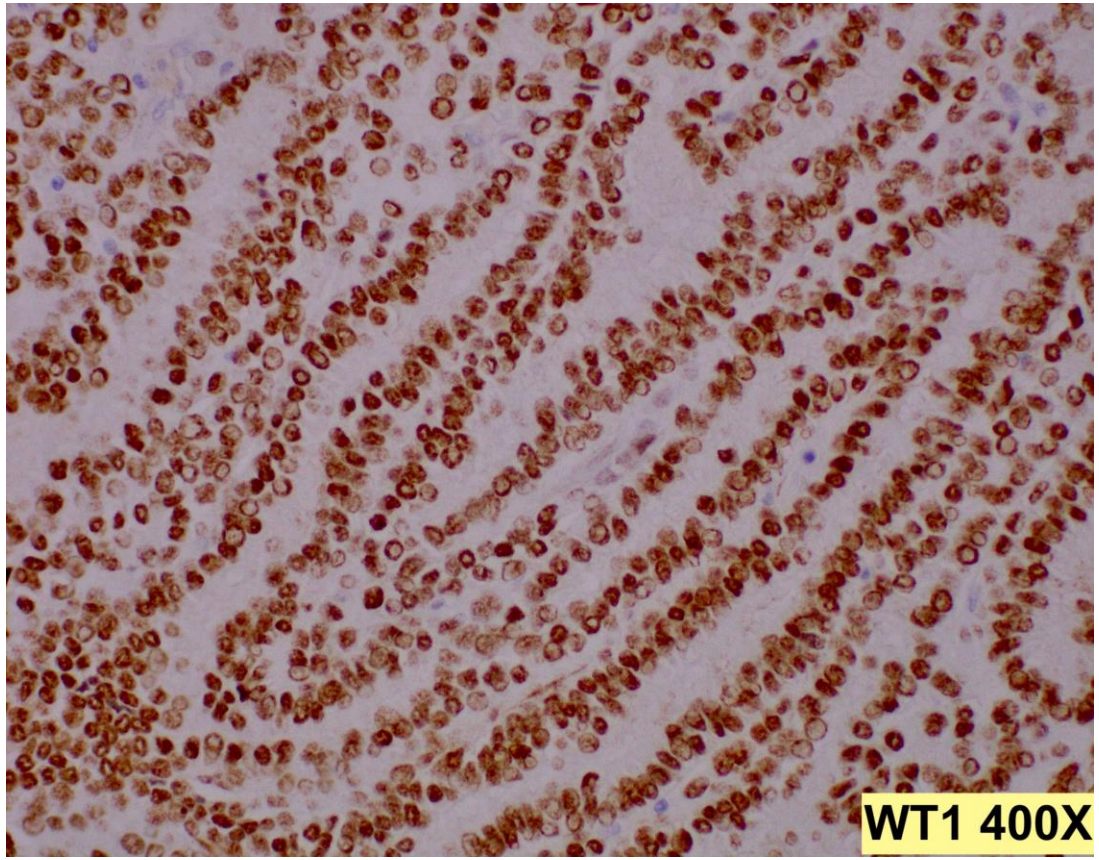

Idurakulised kasvajad: histogenees

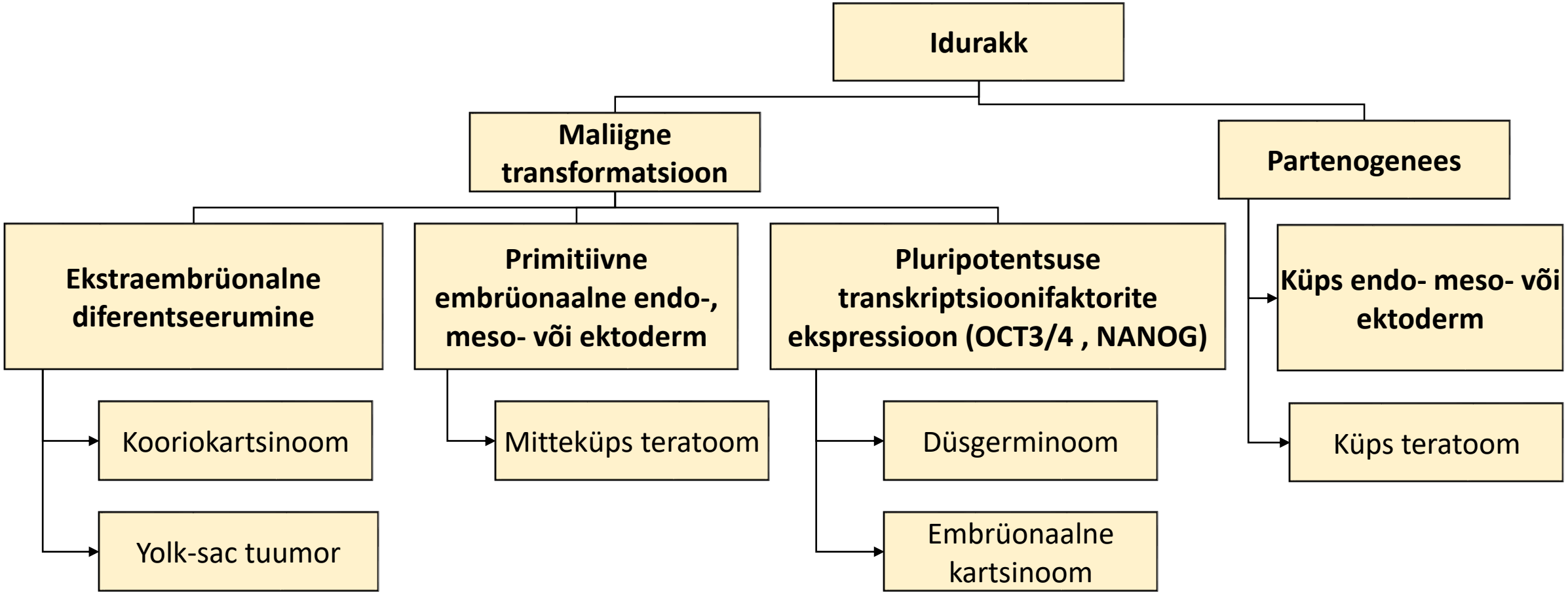

- 20-25% primaarsetest munasarjakasvajatest ja 3-5% maliigsetest.
- Kasvajamarkerid: hCG, AFP, LDH

(Crum & Nucci, 2017)

Idurakulised kasvajad: teratoomid

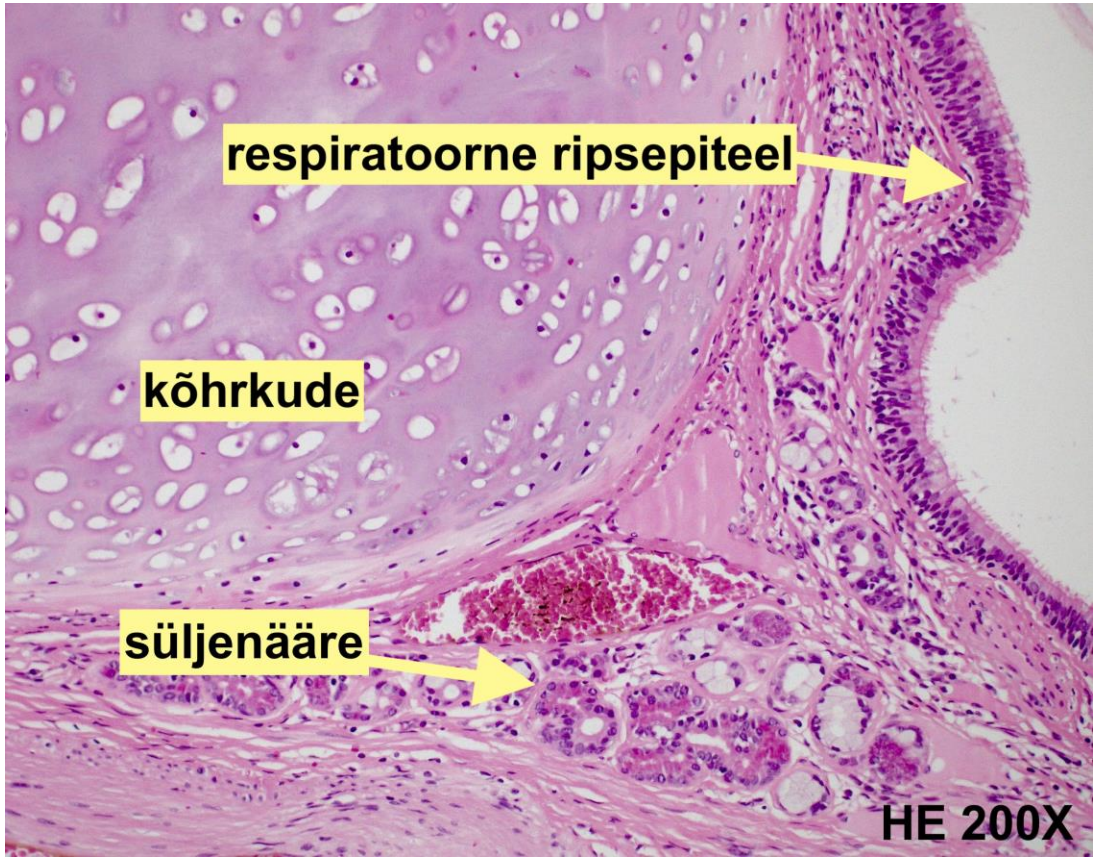

Küps tsüstiline teratoom

- sisaldab ekto-, meso- ja/või endodermaalseid küpseid kudesid

Mitteküps teratoom

- Sisaldab primitiivseid kudesid

Teratoom somaatilise maliigse kasvajaga

- Sagedaseim on lamerakuline kartsinoom

Monodermaalsed:

- **Munasarjastruuma**
  - Koosneb valdavalt kilpnäärmekoest
- **Kartsinoid**
  - Areneb seoses teratoomiga

Munasarjastruuma kilpnäärme follikulaarse kartsinoomiga

- 60a naispatsient. Kõhuvalu.
- Paremas munasarjas 6cm ning vasakus 10 cm kasvaja. KT-l generaliseerunud maliigne protsess. Neoadjuvantse keemiaravi järgselt operatsioon.
- Histo: Paremal küps tsüstiline teratoom ning vasakus munasarjastruuma kilpnäärme follikulaarse kartsinoomiga ypT1a ypN0

Munasarjastruuma kilpnäärme follikulaarse kartsinoomiga

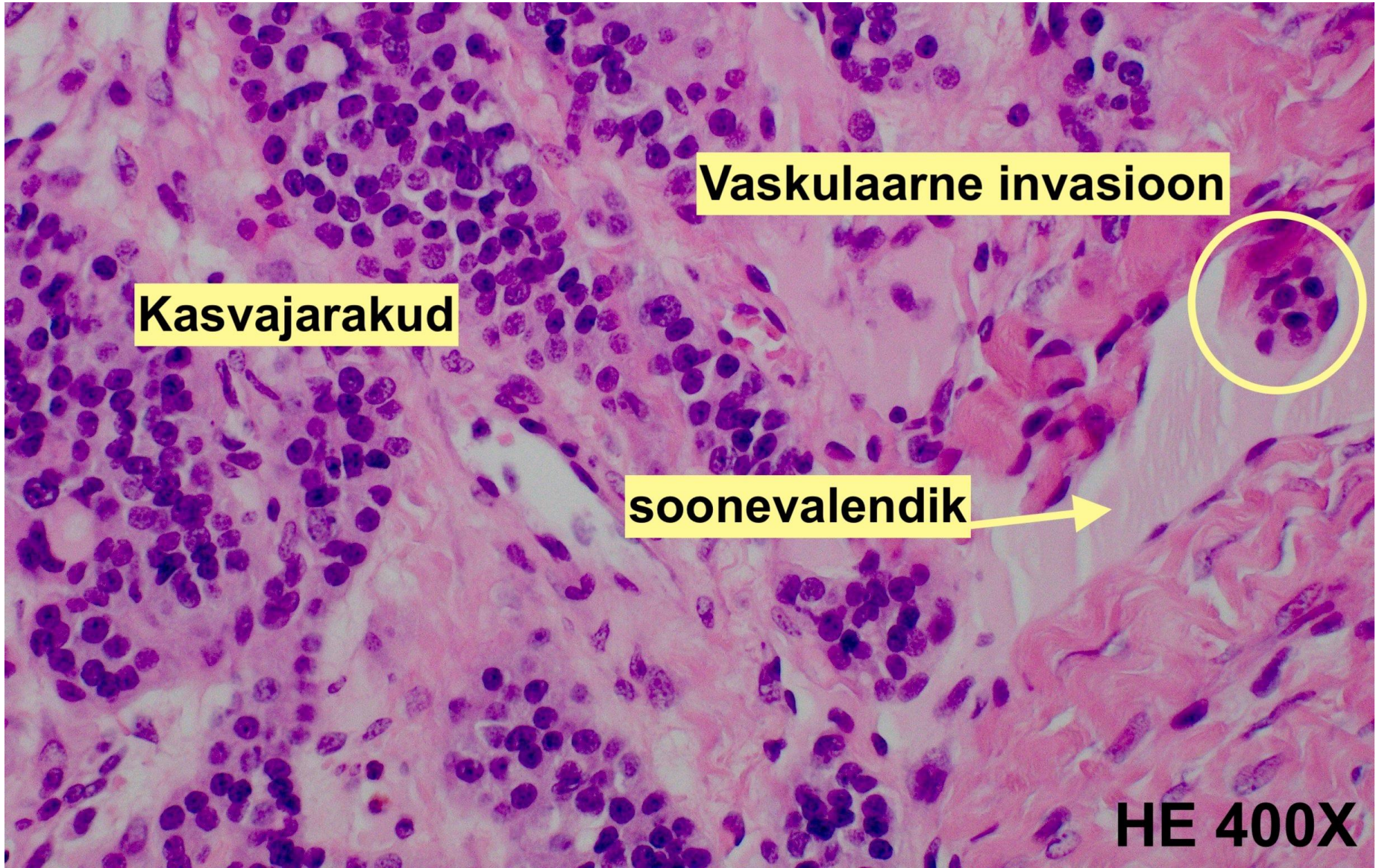

Metastaas munasarjas

Metastaasile on iseloomulik:

- **Anamnees**: varasemast on teada teine kolle!
- Maksametastaasid, munasarjaväline kauglevik
- Kahepoolne munasarjakasvaja
- Munasarja koldeline ja/või pindmine haaratus
- Ebatavaline morfoloogiline leid
- Lümfovaskulaarne invasioon

Primaarkolle võib olla oluliselt väiksem kui metastaas.

Metastaas võib olla tsüstjas, kui algkolle seda ei ole.

Metastaas munasarjas

- Kolorektaalne adenokartsinoom
- Krukenbergi tuumor
  - Jämesoole, mao, ussripiku, rinna sõrmusrakulise morfoloogiaga vähk
- Ussripiku *low-grade* mutsinoosne kasvaja
- Rinnavähk
- Neerurakuline kartsinoom
- Pankrease ja sapiteede vähk
- Harvem: endomeetriumi ja emakakaela algkolle, kartsinoid, melanoom, sarkoom, GIST

Immuunohistokeemia algoritm

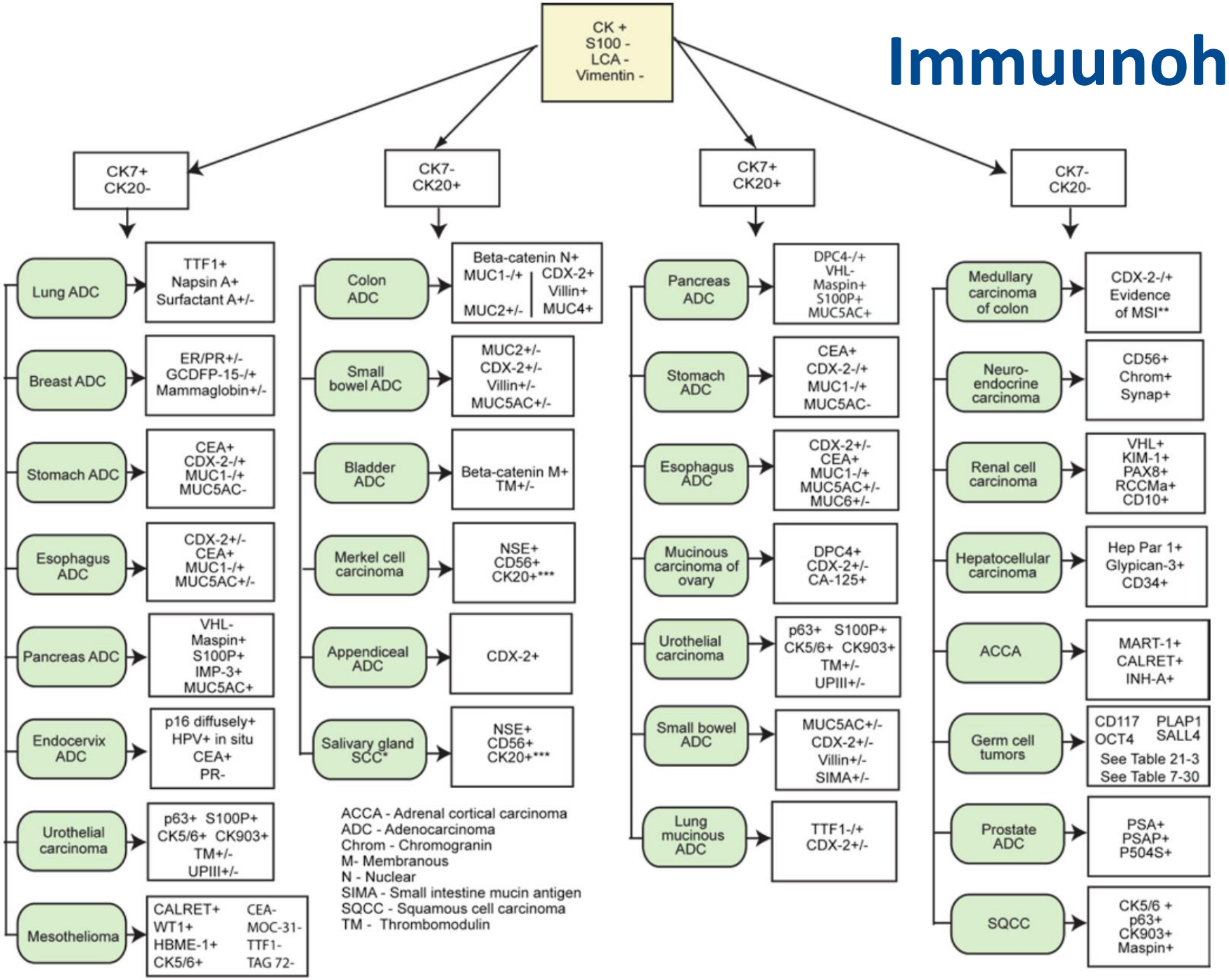

(Lin&Prichard, 2011)

Metastaas munasarjas: Krukenbergi tuumor

- 37a naispatsient
- Histo: Mao sõrmusrakuline kartsinoom pT1b pN3a cM0. Mao resektsioon + keemiaravi
- <u>4 aastat hiljem munasarjatuumor</u>
- Histo: Sõrmusrakulise kartsinoomi metastaasid paremas ja vasakus munajuhas ning munasarjas, emakakaelas, emakakehas koos lümfovaskulaarse invasiooni ning kasvajarakkudega kõhuõõnevedelikus

Metastaas munasarjas: Krukenbergi tuumor

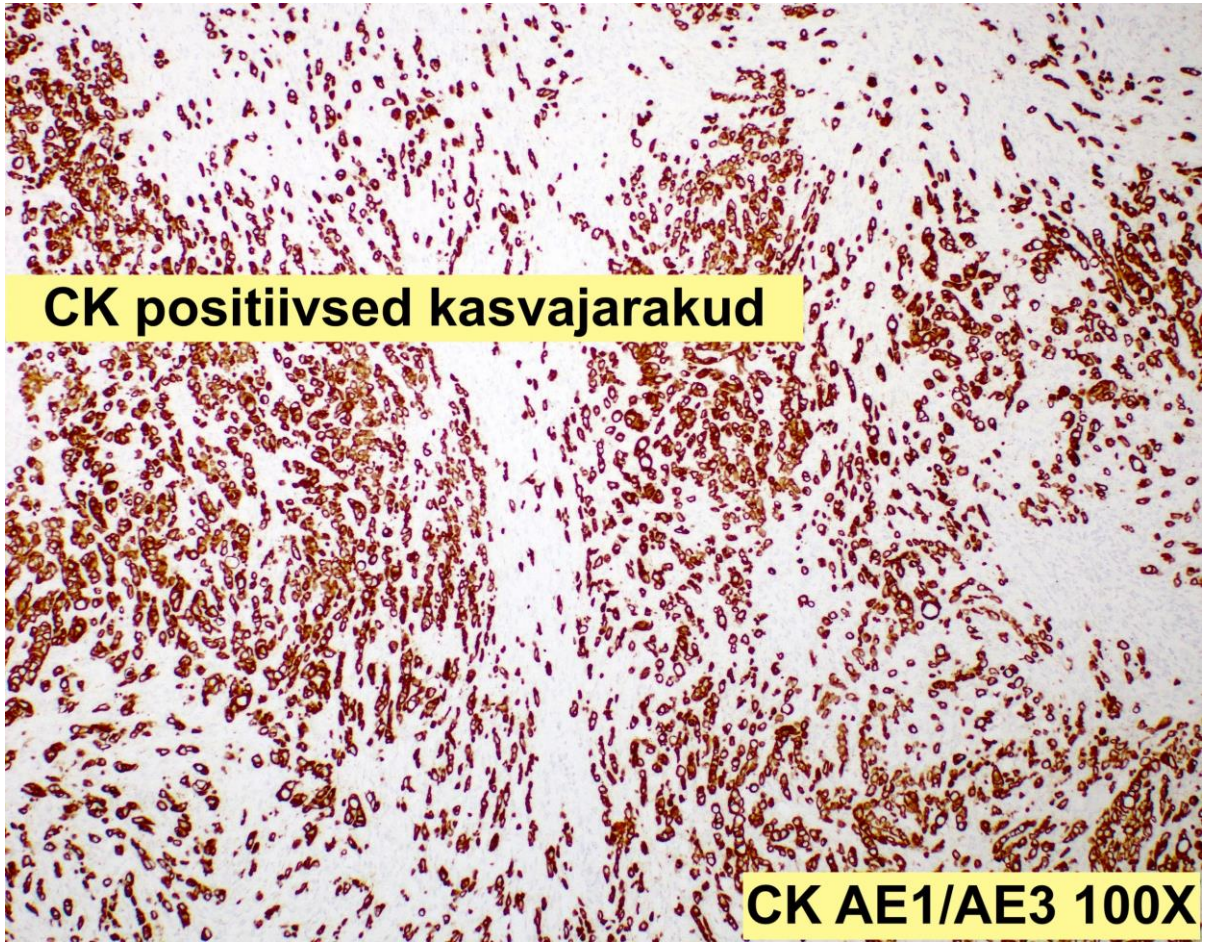

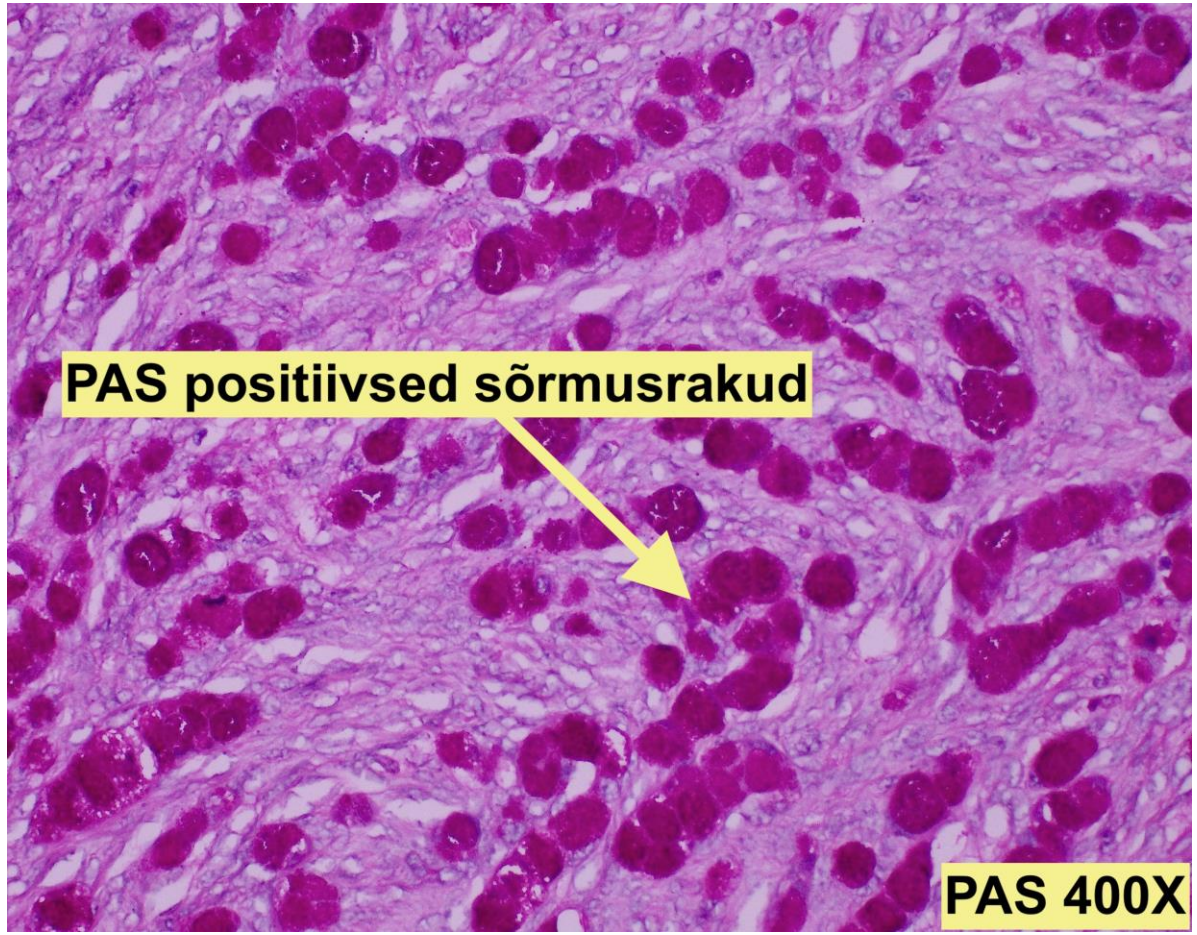

Kokkuvõte

- Munasarjakasvajad on väga mitmekesised nii haiguse vanuselise jaotuse, histogeneesi, geneetika kui maliigsuspotentsiaali suhtes
- Enamik kasvajatüüpe on haruldased
- Kasvajate prognoos ja haiguse kulg sõltub histotüübist, diferentseerumise astmest ning haiguse staadiumist (sh mitteinvasiivsete siirete olemasolust, kasvajarakkudest kõhuõõnevedelikus)
- Metastaasi otsimise olulisim teadmine on anamnees, mida tuleb ka patoloogile edastada

Tänan!

Kasutatud kirjandus

- T. Kraus, Frederick. (2013). Diagnostic Gynecologic and Obstetric Pathology: An Atlas and Text, Reichert A. Roger (Ed.).
- P.B. Clement, R.H. Young. (2014). Atlas of Gynecologic Surgical Pathology.
- Kurman, Robert & Carcangiu, M.L. & Herrington, C.S. & Young, R.H. (2014). WHO Classification of Tumours of Female Reproductive Organs. Lyon: IARC Press.
- Lin, Fan & Prichard, Jeffrey. (2011). Handbook of Practical Immunohistochemistry: Frequently Asked Questions.
- Crum, C.P. & Nucci, M.R. & Howitt, Brooke & Granter, S.R. & Parast, M.M. & Boyd, T.K.. (2017). Diagnostic gynecologic and obstetric pathology.
- Pildimaterjal erakogust